SDD 45 Sujet n°1

Spécialité : Réanimation

Date : 21/01/2024
Auteur : CAUMARTIN Marin (DES MIR)
Relecteur(s) : Sarah BUTTAZZONI (DES AR), Sébastien VILLARD (DES MIIC)

Domaine d'apprentissage principal	Examen clinique
Domaine d'apprentissage secondaire	Urgence vitale
Item(s) en lien avec la station	Items 158, 332
Situation(s) de départ en lien avec la station	Hypothermie 45
Matériel nécessaire à la station	
Contexte de la station	Découverte d'une hypothermie chez un patient traité pour une infection urinaire masculine.

TACFA – Tutorat associatif pour des conférences en formation approfondie en sciences médicales
Toute reproduction même partielle, toute vente sans l'accord du TACFA sont interdites.
Sous la supervision de Clément FILLIOL (VP ECOS, DES radiologie Lyon), Lucie-Lou VIAL (VP ECOS, DES d'Anesthésie-réanimation à Toulouse), Sébastien VILLARD (VP ECOS, DES de médecine interne Paris), Alexandre DEGACHI (président, ancien DES médecine interne Paris)

ECOS TACFA
INSTRUCTIONS POUR LE/LA CANDIDAT.E

Contexte :
Vous êtes interne de maladies infectieuses dans votre service d'hospitalisation.
Vous êtes appelés par l'IDE au chevet de monsieur Joseph 83 ans, hospitalisé depuis 48h pour un sepsis à point de départ urinaire devant une infection urinaire masculine révélée par une confusion fébrile et une insuffisance rénale initiale.
Il est traité depuis 48h par Céfotaxime intraveineuse. Il a comme principal antécédent une hypertension artérielle sous bithérapie et une maladie de Parkinson.
L'IDE vous appelle car sa température corporelle est mesurée à 33°C

Consignes :
Vous devez réaliser en 7 minutes :
- Un interrogatoire et un examen clinique adapté
- Analyser l'iconographie fournie en indiquant l'anomalie présente

Vous ne devez pas :
- Prescrire d'examen paraclinique
- Initier une thérapeutique

Attention : Vous avez 8 minutes. Au signal sonore, passez à la station suivante.

TACFA – Tutorat associatif pour des conférences en formation approfondie en sciences médicales
Toute reproduction même partielle, toute vente sans l'accord du TACFA sont interdites.
Sous la supervision de Clément FILLIOL (VP ECOS, DES radiologie Lyon), Lucie-Lou VIAL (VP ECOS, DES d'Anesthésie-réanimation à Toulouse), Sébastien VILLARD (VP ECOS, DES de médecine interne Paris), Alexandre DEGACHI (président, ancien DES médecine interne Paris)

ECOS TACFA
GRILLE D'ÉVALUATION

Consigne(s) à l'évaluateur :

Aptitudes cliniques			
1.	Demande les paramètres vitaux du patient : pression artérielle et fréquence respiratoire et fréquence cardiaque et saturation et glycémie capillaire	1 point	☐
2.	Recherche des signes d'hypoperfusion périphériques : marbrures des membres inférieurs, pouls périphériques filants, extrémités froides, temps de recoloration cutané > 3 secondes	1 point si au moins deux cités	☐
3.	Recherche d'une défaillance cardiaque : orthopnée, reflux hépatojugulaire, turgescence jugulaire, oedèmes des membres inférieurs	1 point si un cité	☐
4	Recherche d'une défaillance respiratoire : tirage sus claviculaire ou intercostal, expiration abdominale paradoxale, respiration superficielle, sueurs, cyanose, balancement thoracoabdominal	1 point si au moins deux cités	
5	Recherche d'une défaillance hépatique : ictère, flapping tremor, ascite	1 point si au moins 2 cités	
6.	Evaluation détaillée du score de glasgow - Ouverture des yeux Y3 - Voix V3 - Motricité M5	1 point si score correctement côté	
7	Recherche d'une douleur thoracique, toux, crachats	1 point si au moins 1 cité	
8	Recherche de signes fonctionnels urinaires : douleur rénale, hypogastrique ou des bourses ; pollakiurie, impériosités mictionnelles, incontinence ; dysurie, rétention d'urine ; brûlures mictionnelles, hématurie	1 point si 2 signes cités parmi la liste	
9.	Recherche d'une douleur à la palpation des 2 fosses lombaires	1 point	
10.	Recherche la présence de diarrhée	1 point	
11	Auscultation pulmonaire : recherche d'un foyer infectieux respiratoire à l'auscultation bilatérale (les deux hémichamps pulmonaires, sur 3 points différents)	1 point	☐
12	Auscultation des 4 valves cardiaques à la recherche d'un souffle	1 point	

TACFA – Tutorat associatif pour des conférences en formation approfondie en sciences médicales
Toute reproduction même partielle, toute vente sans l'accord du TACFA sont interdites.
Sous la supervision de Clément FILLIOL (VP ECOS, DES radiologie Lyon), Lucie-Lou VIAL (VP ECOS, DES d'Anesthésie-réanimation à Toulouse), Sébastien VILLARD (VP ECOS, DES de médecine interne Paris), Alexandre DEGACHI (président, ancien DES médecine interne Paris)

13	Recherche d'une veinite	1 point	☐
14.	Réalisation d'une palpation abdominale : 9 cadrans palpés	1 point	☐
15.	Objective une bradycardie et une onde J d'osborn à l'ECG	1 point	☐

Communications et attitudes

4. APTITUDE À STRUCTURER/ MENER L'ENTREVUE

Performance Insuffisante 0 point	Performance Limite 0,25 point	Performance Satisfaisante 0,5 point	Performance Très Satisfaisante 0,75 point	Performance Remarquable 1 point
Approche désordonnée	Entrevue peu structurée, présente les difficultés à recadrer les discussions qui s'éloignent des objectifs	Entrevue centrée sur le problème et couvre les éléments essentiels	Entrevue menée de façon logique, structurée, centrée sur le problème, ne cherche pas l'information non pertinente	Entrevue ayant un but précis, approche intégrée

9. APTITUDE À STRUCTURER L'EXAMEN CLINIQUE

Performance Insuffisante 0 point	Performance Limite 0,25 point	Performance Satisfaisante 0,5 point	Performance Très Satisfaisante 0,75 point	Performance Remarquable 1 point
L'examen clinique est incomplet et désorganisé ou ne fait pas l'examen clinique	Les éléments recherchés sont peu ciblés, s'attarde à des manœuvres inutiles	L'examen clinique est raisonnablement organisé et couvre les éléments essentiels	L'examen clinique suit un enchaînement logique et est centré sur le problème, il n'y a pas de manœuvre inutile	L'examen est réalisé sans erreur avec un but précis, démarche intégrée

10. APTITUDE À MENER L'EXAMEN CLINIQUE

Performance Insuffisante 0 point	Performance Limite 0,25 point	Performance Satisfaisante 0,5 point	Performance Très Satisfaisante 0,75 point	Performance Remarquable 1 point
N'explique pas au patient les gestes réalisés ou ne respecte pas le confort du patient	Explique peu les gestes réalisés	Explique les gestes réalisés et respecte le confort du patient	Donne l'information sur les gestes en expliquant les objectifs /les éléments recherchés et respecte le confort du patient	Agit sans erreur Met à l'aise

TOTAL	**X /18 points**

TACFA – Tutorat associatif pour des conférences en formation approfondie en sciences médicales
Toute reproduction même partielle, toute vente sans l'accord du TACFA sont interdites.
Sous la supervision de Clément FILLIOL (VP ECOS, DES radiologie Lyon), Lucie-Lou VIAL (VP ECOS, DES d'Anesthésie-réanimation à Toulouse), Sébastien VILLARD (VP ECOS, DES de médecine interne Paris), Alexandre DEGACHI (président, ancien DES médecine interne Paris)

Éléments de rétroaction : Nous sommes face à une hypothermie faisant découvrir une défaillance hémodynamique avec des arguments pour un sepsis non contrôlé (signes d'hypoperfusion périphérique, confusion, polypnée, persistance des douleurs lombaires) chez un patient à J2 d'une antibiothérapie pour infection urinaire masculine. L'hypothermie non liée à une exposition au froid (station allongée en extérieur, noyade, intoxication…) doit faire évoquer en premier lieu une cause septique. C'est un signe de dysrégulation thermique, notamment fréquent avec les bactéries à gram négatif type Entérobactéries, qui parfois peuvent être résistantes aux C3G de façon communautaire en France.

TACFA – Tutorat associatif pour des conférences en formation approfondie en sciences médicales
Toute reproduction même partielle, toute vente sans l'accord du TACFA sont interdites.
Sous la supervision de Clément FILLIOL (VP ECOS, DES radiologie Lyon), Lucie-Lou VIAL (VP ECOS, DES d'Anesthésie-réanimation à Toulouse), Sébastien VILLARD (VP ECOS, DES de médecine interne Paris), Alexandre DEGACHI (président, ancien DES médecine interne Paris)

ECOS TACFA
SCÉNARIO PATIENT SIMULÉ

Consignes génériques pour le patient :

- Ce que tu peux dire spontanément ou sous condition est clairement indiqué
- Si le candidat pose une question dont la réponse ne se trouve pas dans le scénario, n'improvise pas et réponds « je ne sais pas » ou « c'est normal ».

Rappel du scénario du candidat :

Patient de 83 ans hospitalisé pour une infection urinaire se manifestant par une fièvre, une confusion
Principal ATCD : HTA sous bithérapie, Maladie de Parkinson non traitée
Vous êtes appelé à son chevet pour la découverte d'une hypothermie à 33°C

Plan de la station ECOS :

Le patient est allongé sur la table d'examen

<u>Phrase de démarrage du patient simulé (par <3) :</u>

L'évaluateur joue le rôle de l'IDE et dit "Je commençais mon tour et j'ai trouvé le patient à 33°C, aux deux oreilles, malgré la couverture. La fenêtre était fermée je ne comprends pas pourquoi il a froid comme ça. J'ai fait un électrocardiogramme, le voici".

Identité du patient :

Monsieur Josef, 83 ans, 170 cm 80 kg

Mode de vie :

Retraité, ancien boucher.
Veuf, fils très présent se rendant sur place tous les jours
Pas d'allergies médicamenteuses connues
Tabac sevré 40 PA
OH sevré depuis le début de l'hospitalisation, évalué à 100 gramme d'alcool par semaine

TACFA – Tutorat associatif pour des conférences en formation approfondie en sciences médicales
Toute reproduction même partielle, toute vente sans l'accord du TACFA sont interdites.
Sous la supervision de Clément FILLIOL (VP ECOS, DES radiologie Lyon), Lucie-Lou VIAL (VP ECOS, DES d'Anesthésie-réanimation à Toulouse), Sébastien VILLARD (VP ECOS, DES de médecine interne Paris), Alexandre DEGACHI (président, ancien DES médecine interne Paris)

Comportement global :

Patient comateux, endormi
Douleur spontanée à la palpation de la fosse lombaire droite

Antécédents personnels :

Hypertension artérielle sous bithérapie (IEC/inhibiteurs calciques), non repris depuis le début de l'hospitalisation
Maladie de Parkinson non traitée

Antécédents familiaux :

Non connus

Médicaments :

Traitement d'entrée :
Irbésartan 150 mg matin
Amlodipine 5 mg matin

Traitement actuel :
Céfotaxime 1g IV trois fois par jour
Paracétamol à la demande si fièvre ou douleurs

Symptômes positifs :

Pouls filants, extrémités froides, marbrures des membres inférieurs aux genoux

Patient comateux, endormi, yeux spontanément fermés

Lorsque l'étudiant dit "bonjour monsieur", ouvrir les yeux. Les fermer si pas de stimulation par l'étudiant

Score de glasgow :

- Yeux spontanément fermés, les ouvre à la mention du nom ou de la stimulation vocale. Les ferme spontanément si pas de sollicitations
- Voix : réponse inappropriée V3, ne répond pas à la question posée (hors examen clinique)
- Motricité M5 : ne bouge pas spontanément ou à la demande, repousse si stimulation douloureuse

TACFA – Tutorat associatif pour des conférences en formation approfondie en sciences médicales
Toute reproduction même partielle, toute vente sans l'accord du TACFA sont interdites.
Sous la supervision de Clément FILLIOL (VP ECOS, DES radiologie Lyon), Lucie-Lou VIAL (VP ECOS, DES d'Anesthésie-réanimation à Toulouse), Sébastien VILLARD (VP ECOS, DES de médecine interne Paris), Alexandre DEGACHI (président, ancien DES médecine interne Paris)

Pas de raideur de nuque ou de signe de localisation neurologique

Sensation de brûlures urinaires avec difficultés à uriner depuis plusieurs jours

Douleur “dans le dos” exacerbée par la palpation de la fosse lombaire droite

Pas de douleur abdominale, pas de nausées ou de vomissements

Pas de signes de défaillance hépatique

Pas de dyspnée de toux, pas de signes de lutte ou de défaillance respiratoire. Pas d’anomalie auscultatoire.

Pas de souffle cardiaque. Pas de de signe de défaillance cardiaque.

Constantes :

Non données spontanément en dehors de la température :

- Pression artérielle 86/42 mmHg
- Fréquence cardiaque 54/min
- Fréquence respiratoire 25/min
- SpO2 95% en air ambiant
- T°C 33°C
- Glycémie 6 mmol/L ou 1.1 g/L

Donnée complémentaire :

ECG

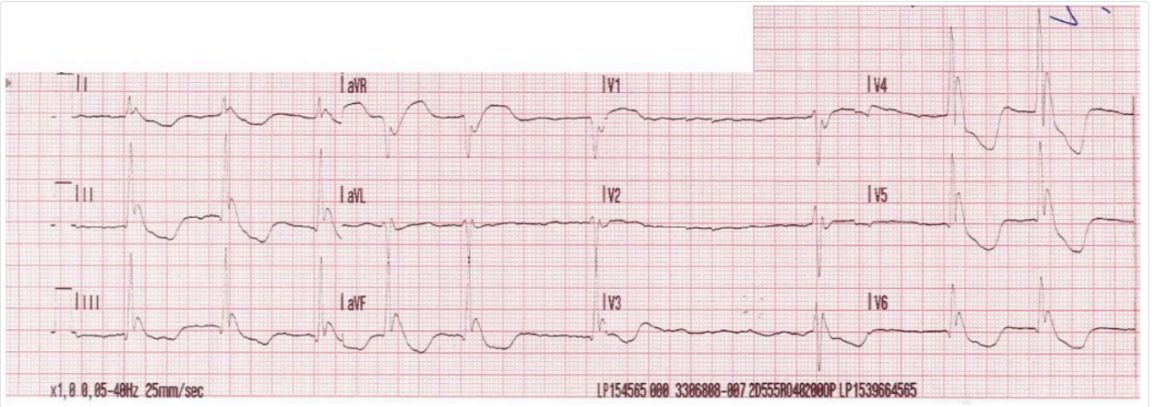

Questions de relance :

TACFA – Tutorat associatif pour des conférences en formation approfondie en sciences médicales
Toute reproduction même partielle, toute vente sans l’accord du TACFA sont interdites.
Sous la supervision de Clément FILLIOL (VP ECOS, DES radiologie Lyon), Lucie-Lou VIAL (VP ECOS, DES d’Anesthésie-réanimation à Toulouse), Sébastien VILLARD (VP ECOS, DES de médecine interne Paris), Alexandre DEGACHI (président, ancien DES médecine interne Paris)

Si à 6 minutes l’étudiant n’a pas interprété l’ECG, l'IDE joué par l’évaluateur demande : “L’ECG est-il normal ?”

TACFA – Tutorat associatif pour des conférences en formation approfondie en sciences médicales
Toute reproduction même partielle, toute vente sans l’accord du TACFA sont interdites.
Sous la supervision de Clément FILLIOL (VP ECOS, DES radiologie Lyon), Lucie-Lou VIAL (VP ECOS, DES d’Anesthésie-réanimation à Toulouse), Sébastien VILLARD (VP ECOS, DES de médecine interne Paris), Alexandre DEGACHI (président, ancien DES médecine interne Paris)